

07-04-2025

Vascular Surgical Trainee Abroad

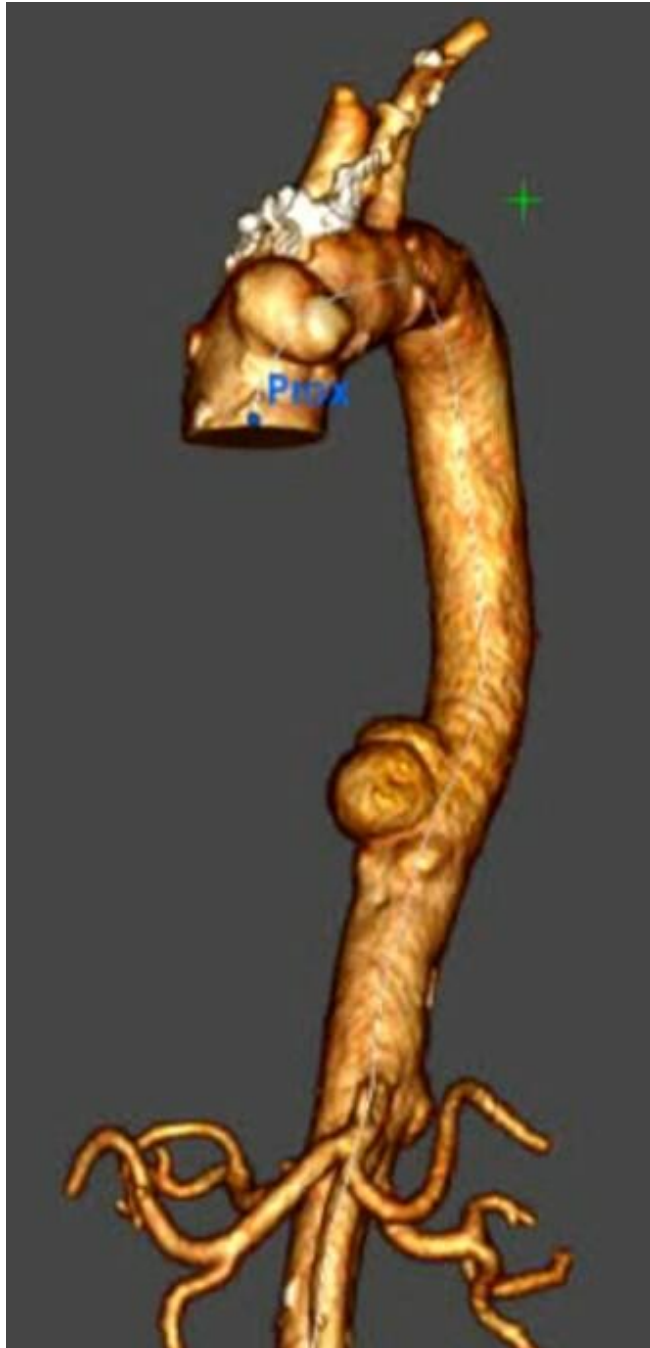Vorstellung eines Case Reports über Laserfenestrierung im Aortenbogen auf einem japanischen Kongress



Dr. med. univ. Viktoria Pöll

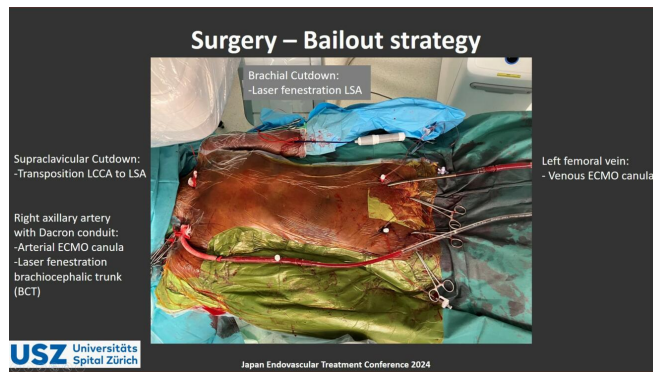Die Japan Endovascular Treatment (JET) Conference ist ein japanischer Gefäss-Kongress, der einmal jährlich in Japan mit internationalen Kliniken aus der Gefässchirurgie, Angiologie, Kardiologie, Nephrologie, Radiologie und Neurochirurgie stattfindet. 2024 wurde der Kongress drei Tage lang von 14. bis 16. Juni in Fukuoka, auf der Insel Kyushuu, abgehalten. Da ich, als Assistenzärztin der Gefässchirurgie am Universitätsspital Zürich, in meiner Freizeit seit meinem Medizinstudium intensiv die japanische Sprache lerne, habe ich bei der Klinikleitung Prof. Dr. med. Zimmermann und PD Dr. med. Reutersberg angefragt, ob ich in Japan am JET-Kongress einen für mich sehr interessanten Case vorstellen dürfe. Das Abstract wurde angenommen und ich hielt vor Ort den Vortrag mit dem Titel «Complete thoracic endovascular repair with in-situ laser fenestration under cerebral perfusion with ECMO».

Zum präsentierten Fall: Eine 70-jährige Patientin mit stark und schnell grössenprogredientem mykotischen Aneurysmata des Aortenbogens sowie abdominal wurde uns aus einem externen Spital zugewiesen.



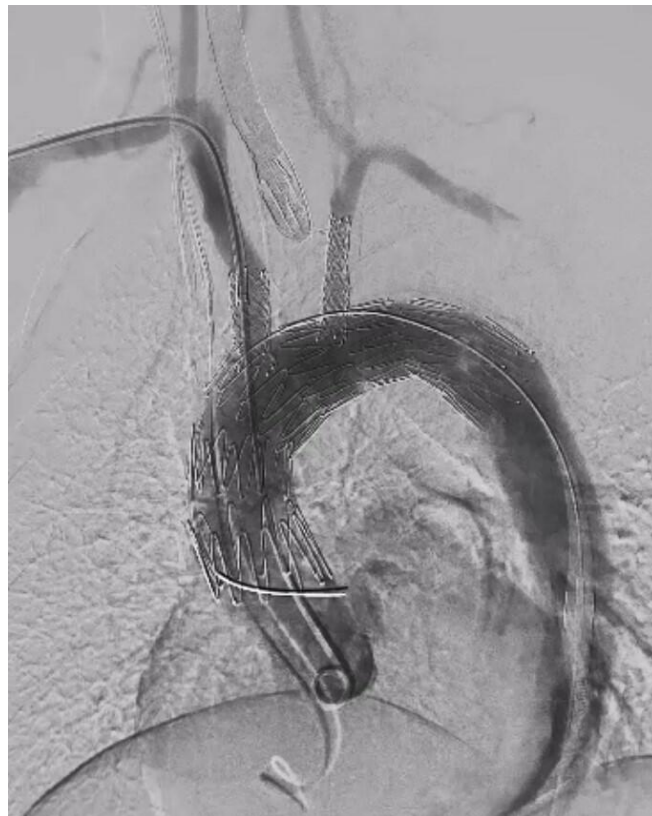3-D-Darstellung der mykotischen Aortenaneurysmata am Aortenbogen sowie der Aorta descendens

Nebenbefundlich bestand eine Pneumokokkeninfektion mit bereits neurochirurgisch sanierten intraspinalen Empyemen, sodass von einer hämatogenen Streuung der Keime auszugehen war. Eine offene Operation wäre bei dieser Patientin mit einem zu hohen perioperativen Risiko verbunden gewesen. Zudem bestand aufgrund der raschen Größenprogredienz der Aneurysmata eine hohe Dringlichkeit zur zeitnahen Versorgung. Wir konnten die Bestellung eines Custom-Made-Devices nicht abwarten und mussten eine Bail-out-Strategie entwerfen. Im Rahmen der präoperativen Recherche entdeckten wir einen schwedisch-japanischen Case-Report: «Urgent endovascular mycotic aortic arch aneurysm repair using in situ laser fenestration and selective arterial perfusion with venoarterial extracorporeal membrane oxygenation» von Shebab et al, in welchem ein Aneurysma des Aortenbogens mithilfe von in-situ Laserfenestrierung unterstützt durch zerebrale ECMO-Kanülierung erfolgreich endovaskulär saniert wurde. Unser Operations-Set-up gestalteten wir ähnlich.



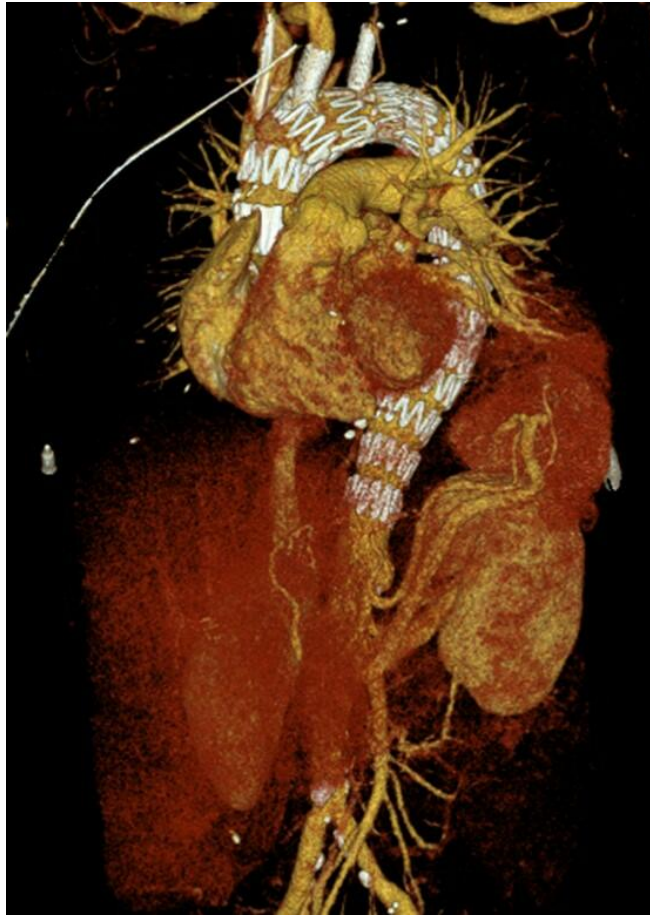Operations-Set-up für den Eingriff

Die rechte A. axillaris wurde für den arteriellen ECMO-Schenkel und die linke V. femoralis für die venöse ECMO-Kanülierung verwendet. Sodann erfolgte eine Transposition der linken A. carotis communis auf die linke A. subclavia und eine thorakale Aortenstentprothese wurde unter kardialem Rapid-Overpacing freigesetzt. Dann verwendeten wir die Technik der in-situ Laserfenestrierung, um nachfolgend Bridging Stents in den Truncus brachiocephalicus und die linke A. subclavia zu platzieren.



Intraoperative Abschlussangiographie der 2-fach in situ Laserfenestrierten Aortenstentprothese

Der Blutfluss in die linke Gehirnhälfte wurde dank der ECMO über den Circulus willisii sichergestellt. Wir konnten schliesslich durch zwei weitere Aortenstentprothesen nach distal bis zum Abgang des Truncus coeliacus verlängern und so alle mykotischen Aortenaneurysmata versorgen. Die Patientin verliess das Spital nach einer Woche in ihr häusliches Umfeld. In der Nachkontrolle vier Monate postoperativ konnte man eine vollständige Regression der Aneurysmata nachweisen und Endoleaks (Undichtigkeiten) ausschliessen. Die Patientin ist derzeit beschwerdefrei.



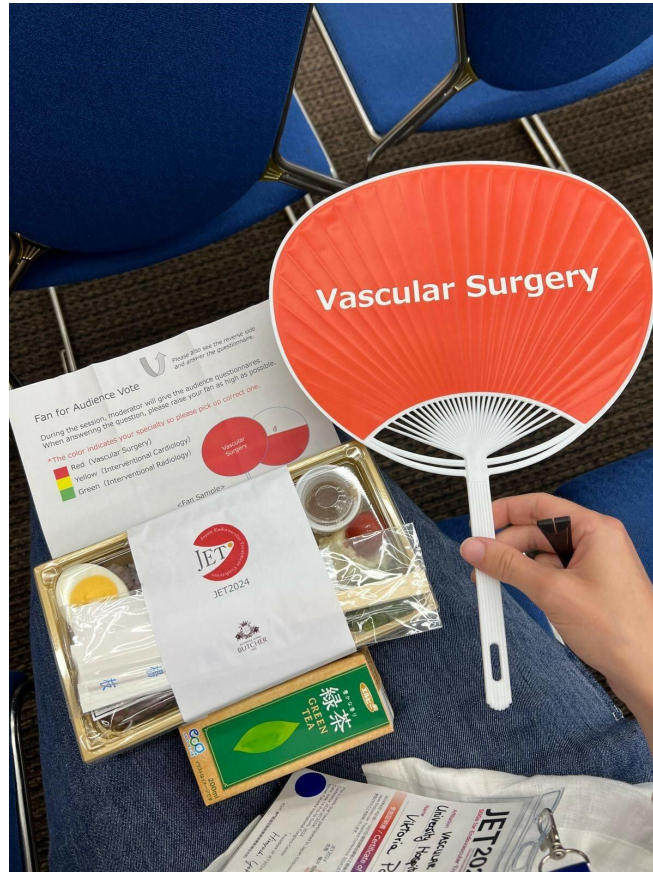
3 D-Rekonstruktion der postoperativen CT-Angiographie

Ich habe den Kongress aufgrund der Breite an Spezialist:innen, der Internationalität als auch der Qualität und Quantität der Vorträge als hochkarätig erlebt und konnte selbst viel Neues lernen und für meinen klinischen Alltag mitnehmen. Das Programm fand durchgehend pausenlos von früh bis spät in mehreren Hörsälen gleichzeitig statt. Dadurch fiel es mir sehr schwer, mich für einen Hörsaal zu entscheiden, zumal die Themenblöcke von der Shuntchirurgie über die endovaskuläre Therapie der pAVK bis zur endovaskulären Aortentherapie reichten. Die Vorträge wurden grösstenteils auf Englisch, teilweise aber auch auf Japanisch gehalten. Die japanische Kultur war ebenso allgegenwärtig. Beispielsweise fanden sich bereits am Eingang sogenannte «Hakata-Ningyo», traditionell handgefertigte Keramikpuppen aus Fukuoka.



Gruppenfoto am Welcome Event mit dem Präsidenten der Japan Endovascular Treatment Conference 2024; Hiroyoshi Yokoi, MD, Fukuoka Sanno Hospital (2. Reihe, 3. Person von links).

Am ersten Abend fand ein Welcome Event mit Buffet statt, wodurch ich internationale Bekanntschaften schliessen konnte. Es überraschte mich, dass viele Europäer (unter anderem aus Frankreich, Belgien, Deutschland und Österreich), aber auch Teilnehmer aus Australien und den USA vertreten waren. Während den Mittagspausen erhielt man jeweils traditionelle Bento-Lunchboxen, während man erneut Mittagsvorträge der Industrieausstellung hören konnte. Diese Vorträge waren raffiniert und mit Interaktion des Publikums aufgebaut man bei Abstimmungen teilnehmen konnte.



Traditionelle Bento-Box sowie Grüntee im Rahmen eines Mittagsvortrags eines Industrieausstellers mit japanischem Fächer zum interaktiven Voting

Es fanden tägliche Videoübertragungen live aus japanischen Operationssälen statt. Zudem konnte man am letzten Tag an einem Hands-on Workshop endovaskuläre Fertigkeiten lernen und üben. Bereits habe ich für den JET-Kongress im April 2025 in Osaka ein neues Abstract zum Thema in-situ Laserfenestrierung eingereicht und freue mich darauf, erneut in Japan einem internationalen Publikum unsere Operationstechniken präsentieren zu dürfen.



Meine Erleichterung und Freude nach dem gehaltenem Vortrag

AUTOREN



Dr. med. univ. Viktoria Pöll
viktoria.poell@usz.ch